Aus der Universitätsklinik und Poliklinik für Mund-, Zahn- und Kieferkrankheiten Bonn
Direktor Prof. Dr. Proell

Der anatomische Bau und die klinische Bedeutung der Vena facialis anterior und posterior.

INAUGURAL-DISSERTATION

zur
Erlangung der zahnärztlichen Doktorwürde
der
Hohen Medizinischen Fakultät
der
Rheinischen Friedrich Wilhelms-Universität
zu Bonn.

Vorgelegt am 3. Februar 1936.

von
Eugen Scholtes
Zahnarzt aus Rümelingen in Luxemburg

Bonn 1936
Anton Brand.

Gedruckt
mit Genehmigung der medizinischen Fakultät
der Universität Bonn.

Referent: Professor Dr. Proell.

R. UNIV.
BIBLIOTHEEK
LEIDEN

Meinen lieben Eltern in Dankbarkeit.

Der anatomische Bau und die klinische Bedeutung der Vena facialis anterior und posterior.

Die Gesichtsvenen:

Es gibt zwei große Stämme, die das venöse Blut des Gesichtes ableiten, erstens: die Vena facialis anterior und zweitens die Vena facialis posterior. Den meisten Autoren nach vereinigen sich diese zwei Hauptstämme etwas unterhalb des Unterkieferrandes zur Vena facialis communis, welche sich dann in die Vena jugularis interna ergießt.

Die Vena facialis anterior entspricht ungefähr der Arteria maxillaris externa. Nur ist ihr Lauf nicht so geschlängelt und geht sie etwas gradliniger vom unteren Ansatz des Masseters bis zum Nasenrücken. Sie entsteht aus der am inneren Augenwinkel gelegenen Vena angularis und wird daher gebildet von den Venae frontales supraorbitales und der Anastomose mit der Vena nasofrontalis. Außerdem nimmt sie hier noch eine Anzahl kleinerer Venen aus der Augengegend auf. Es sind dies die Venae palpebrales inferiores, nasales externae und zum Teil auch die Venae palpebrales superiores.

Vom inneren Augenwinkel geht sie dann in das Fettlager des Antlitzes eingehüllt schräg gegen den Angulus maxillae herab. Auf diesem Wege nimmt sie aber noch zahlreiche Nebenäste auf:

1. Die Venae muskulares und massetericae,
2. die Vena submentalis,
3. die Vena palatina, welche das venöse Blut des weichen Gaumens und der Tonsillen ableitet.
4. die Vena ranina, die von der unteren Fläche der Zunge dicht am Frenulum herabkommt.

Sehr konstant ist eine Verbindung der Vena facialis anterior oder einer ihrer Zweige mit den Geflechten der inneren Kiefervene. Am hinteren Umfang des Oberkiefers unter der Fissura orbitalis inferior liegt ein mächtiger Plexus, welcher durch die Venae infraorbitales, nasales posteriores und alveolares

superiores gebildet wird und mit der Vena ophthalmica inferior und mit dem Plexus pterygoideus in Verbindung steht und einen oder mehrere Rami anastomotici nach vorne zur Vena facialis anterior sendet.

Die Vena facialis posterior entspricht der Arteria temporalis superficialis und maxillaris interna. Sie wird über der Wurzel des Jochfortsatzes durch die Vereinigung der Vena temporalis superficialis und media gebildet. Während die Vena temporalis superficialis ungefähr den Ästen der gleichnamigen Arterie entspricht, zeigt die Vena temporalis media einen etwas abweichenden Verlauf. Sie entsteht am lateralen Augenwinkel, wo sie mit den dortigen oberflächlichen Venen anastomosiert, läuft dann zwischen dem Muskulus temporalis und der Fascia temporalis ziemlich horizontal aus den Muskeln Äste aufnehmend oberhalb des Jochbogens nach der Seite und nach hinten. Dann durchbohrt sie dicht oberhalb der Wurzel des Arcus zygomaticus die Fascia temporalis und bildet mit der Vena temporalis superficialis die Vena facialis posterior. Diese zieht nun in die Substanz der Parotis eingehüllt hinter dem Ramus mandibulae zum Angulus maxillaris, wo sie sich meist in zwei Äste spaltet, deren einer sich mit der Vena facialis anterior zur Vena facialis communis vereinigt, während der andere in die Vena jugularis externa übergeht. Die Vena facialis communis nimmt noch folgende Nebenäste auf:

1. die Venae auriculares anteriores,
2. die Venae transversae faciei, welche vor und hinter dem Masseter mit den Geflechten der inneren Kiefervene Verbindungen haben,
3. die Venae parotideae,
4. die Vena maxillaris interna:

Diese Vene ist sehr kurz, meistens sogar doppelt und geht hervor aus dem reichen Venengeflecht, welches die Tiefe der Fossa temporalis ausfüllt und sich zwischen die beiden Flügelmuskeln hineinschiebt. Dieses Geflecht oder Plexus venosus pterygoideus vereinigt alle den Ästen der Arteria maxillaris

interna analogen Venen und steht wie schon oben gesagt wurde durch die Vena anastomotica facialis mit der vorderen Gesichtsvene in Verbindung. In den Plexus pterygoideus ergießen sich insbesondere die Venae temporales profundae, die Vena sphenopalatina, welche alles venöse Blut der Nasenhöhle abführt und auch noch die Venae masseterica und alveolaris. Außerdem aber nimmt er noch auf die Venae meningeae mediae und das Rete foraminis ovalis und, was besonders wichtig ist, einige Anastomosen mit der Vena ophthalmica inferior.

Die Vena facialis communis.

Nach den meisten deutschen Autoren vereinigen sich die vordere und die hintere Gesichtsvene zur Vena facialis communis. Diese bildet einen halb, bis ein Centimeter langen Stamm, der etwas unterhalb des Angulus maxillaes, durch das Trigonum cervicae superius schräg nach unten zu seiner Entleerungsstelle in die Vena jugularis interna verläuft.

Auf diesem Wege nimmt die Vena facialis communis die Venae thyroideae superiores auf, sofern diese sich nicht in die Vena jugularis communis ergießen. Häufig genug jedoch kommt es vor, daß die hintere Gesichtsvene sich nicht mit der Facialis anterior zur Facialis communis verbindet, sondern daß sie sich in die Jugularis externa ergießt. Manche Autoren stellen das selbst als Norm hin.

Rouvière und die meisten französischen Anatomen bezeichnen die Verbindung der Vena temporalis superficialis und media nicht als Facialis posterior sondern nennen den großen Venenstrang, der sich nach der Einmündung der Maxillaris interna ergibt: Jugularis externa. Diese Jugularis externa, sagen sie, zieht fast senkrecht durch die Parotis und wird vom Nervus facialis gekreuzt. Vom unteren Ende der Parotis an läuft sie dann etwas schief nach unten und hinten, fast senkrecht und schneidet so den Kopfnicker. Unterhalb des Musculus omohyoideus durchquert sie die äußere und die mittlere Halsaponeurose um dann nach vorn innen und nach unten abzubiegen

und sich in die Vena subclavia in der Nähe des Zusammenflusses dieser Vene mit der Jugularis interna zu ergießen. Meist besitzt diese Jugularis externa zwei Klappen: die erste in ihrem mittleren Abschnitte und die zweite an ihrer Einmündungsstelle. Doch sollen beide ungenügend sein. Auch behaupten sie, daß es nicht immer zur Bildung der beiden vorgenannten Plexen kommt. Das eine Mal behält die Vena maxillaris interna ihre eigentliche Form von Anfang bis zu Ende bei, verläuft dann unter und außerhalb der Arterie und verbindet sich dann schließlich hinter dem Condylenhals mit der Vena temporalis superficialis zur Vena jugularis externa. Das andere Mal jedoch verliert sich die Maxillaris interna in zwei miteinander verbundene venöse Plexen. Es sind das der Plexus alveolaris und pterygoideus. Der erstere befindet sich an der Tuberosität des Oberkieferknochens; der Plexus pterygoideus jedoch breitet sich auf den beiden Seiten des Muskulus pterygoideus externus aus. Existieren die beiden Plexen, so rekonstituiert sich die Vena maxillaris interna hinter dem Plexus pterygoideus und nimmt nun den schon oben beschriebenen Weg.

Doch führt die Vena maxillaris nicht alles venöse Blut ab, welches von der gleichnamigen Arterie herangeschafft wird. Ein Teil dieses Blutes fließt in die vordere Gesichtsvene über den Truncus alveolaris. Vena facialis posterior oder Vena communicans intraparotidea nennen sie die Anastomose zwischen ihrer Jugularis externa und der Vena facialis anterior. Sie entsteht in der Parotis durch Abzweigung von der Jugularis externa, geht durch die Drüsensubstanz nach unten und wirft sich entweder in die vordere Gesichtsvene oder in die Jugularis interna. Sie wird auch oft ersetzt durch eine Begleitvene der Carotis externa. Im allgemeinen läuft diese nach unten außerhalb der Arterie und beschließt ihren Lauf im Truncus thyro-linguo-facialis. Doch können beide Venen auch gleichzeitig bestehen.

Eigene Untersuchungen.

An den von mir untersuchten 21 Schädeln konnte ich leider nicht alle oben besprochenen Anastomosen und Seitenäste auffinden und weiter verfolgen, da ja in den Präpariersälen die kleineren Venen nicht injiziert und auch nicht präpariert werden. Somit bin ich denjenigen Präparanden, welche auf Anweisung von Herrn Prof. Wagenseil hin diese Mehrarbeit auf sich nahmen, noch zu besonderem Dank verpflichtet.

Da es äußerst schwierig ist, nicht injizierte Venen zu präparieren, so kann man leicht verstehen, daß die meisten Anastomosen und Nebenäste abgetrennt wurden. Immerhin konnte ich den Lauf der Vena sehr gut verfolgen. Vom inneren Augenwinkel läuft sie schräg nach abwärts und auswärts bis zum vorderen Ansatz des Muskulus masseter. Sie wird meistens begleitet von einem kleinen Nebenaste, der Arteria maxillaris externa, bloß läuft sie gestreckter als diese letztere und zeigt keinerlei Windungen. Sie gleitet über den Muskulus buccinatorius und wird vom Zygomaticus überquert. Während sie in der Gegend des Muskulus Zygomaticus etwa eine Daumenbreite von der Arterie entfernt ist, schließt sie sich am Unterkieferrande dieser wieder an.

Von den 21 Venen waren 2 so gut präpariert worden, daß ich die meisten oben beschriebenen Nebenäste vorfand (Anastomose mit den Vena ophthalmica superior, Vena frontalis, Vena naso dorsalis, Vena labialis superioris und inferioris). Die Vena anastomotica facialis war in 9 Fällen erhalten geblieben. Ich trennte nun die Vena facialis etwas oberhalb des Musculus zygomaticus durch und schnitt sie auf, um sie auf Klappen zu untersuchen. Um mir ein genaues Bild über die Venenklappen zu machen, hatte ich schon vorher 2 Beinvenen und zwar die Vena femoralis mit der Vena saphena magna und parva aufgeschnitten und untersucht. Was mir gleich auffiel, war schon die Venenwand, welche im Vergleich zu jener der Vena facialis anterior ziemlich dick war. Dies kann man ja ohne weiteres

verstehen, wenn man bedenkt, daß diese Vene einen viel größeren Druck auszuhalten hat, als die Gesichtvene. Auch an kleineren Verzweigungen waren diese beiden Venen viel ärmer als die Gesichtsvene, die doch das venöse Blut der sehr gut durchbluteten Wangengegend abzuleiten haben. Da diese Venen injiziert waren, konnte man schon von außen den Sitz der Klappen erkennen an einer Erweiterung, die durch den Sinus der Klappe gebildet wurde und mit Farbstoff gefüllt war. In der Femoralis waren immer je zwei Klappen in etwa 5 cm Entfernung zu sehen. In der Vena saphena parva standen sie jedoch noch etwas dichter aneinander. Bei den Gesichtsvenen jedoch konnte ich bloß an 2 Exemplaren 2 alleinstehende Klappen finden und zwar in beiden Fällen etwa in der Höhe des Duktus parotideus. Die Tiefe dieser Taschen betrug ungefähr $1\,^1/_2$ mm, Ich kann also keineswegs der Ansicht Spalteholz beistimmen, wenn er behauptet, in jeder Vena facialis sowohl im Hauptstamme alsa uch in den Nebenästen seien schlußfähige Klappen in der Gegend des Duktus parotideus vorhanden. Wenn sie auch wirklich vereinzelt vorkommen, so vermögen sie doch keinesfalls den Lauf des Blutes, wenn es sich in der entgegengesetzten Richtung bewegen sollte, zu hemmen.

Dies Fehlen der Klappen ermöglicht so den Rückfluß des venösen Blutes über die Vena facialia anterior und posterior zu den Venae ophtalmicae und von da zum Sinus ca vernosus, wo das mitverschleppte infektiöse Material dann Gehirnabszesse, Sinusthrombose verursachen oder aber auch sich über den ganzen Körper ausbreiten kann. Das Rückfluten des Blutes wird bedingt durch eine Saugwirkung, den sogenannten Sog, der dadurch hervorgerufen wird, daß in den herznahen Venen und somit auch in der Vena cava superior während der Zeit der Einatmung ein negativer Druck herrscht, dessen Wirkung sich natürlich auch auf die jugularis interna und von da auf die Gesichtsvenen erstreckt. Werden nun die Gesichtsvenen durch irgend welche Entzündungen und Eiteransammlungen undurchgänglich gemacht, so muß dieses Blut in der entgegengesetzten Richtung

abfliessen, das geschieht durch diese Saugwirkung, welche sich von der Vena jugularis interna auf die Abflüsse des Sinus cavernosus, auf diesen selbst und von da dann, auf die Gesichtsvenen fortpflanzt.

Welche entzündlichen Prozesse hier in Frage kommen, wird später besprochen werden.

Die klinische Bedeutung dieser Venen.

Die klinische Bedeutung dieser beiden großen Gesichtsvenen beruht ausschließlich auf ihren breiten Verbindungen mit dem venösen System des Gehirns. Im allgemeinen werden bloß zwei Möglichkeiten beschrieben, auf denen eine Thrombose oder eine Infektionskrankheit von den Gesichtsvenen auf das Gehirn fortgeleitet werden kann. Der vordere Weg geht meistens von der Vena facialis aus über die Vena angularis die Vena ophthalmica superior in den Sinus cavernosus. Er jedoch auch von der Vena angularis zur Vena frontalis und dann zum Sinus longitudinalis superior gehen.

Der zweite Weg, auf dem eine Trombose der Gesichtsvenen ins Gehirn gelangen kann, ist im Plexus pterygoideus zu suchen. Aus diesem dichten Venengeflecht geht einerseits die Vena maxillaris interna hervor und andererseits einige kleinere Anastomosen mit der Vena ophthalmica inferior, welche so durch die Fissura orbitalis inferior hindurch die Verbindung der hinteren Gesichtsvenen mit den Sinus durae matris herstellen. Diese zwei Wege sind recht anschaulich von dem französischen Autoren Frey in folgendem Schema dargestellt worden:

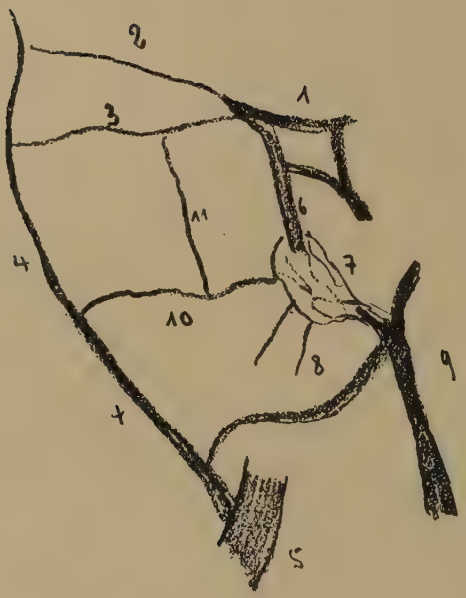

Schema nach Frey

1. Sinus cavernosus
2. Vena ophtalmica superior
3. „ „ „ inferior
4. „ facialis anterior
5. „ jugularis interna
6. Grande Veine anastomotique de Trolard: (Große direkte Veneanostomose zwischen dem Plexus pterygoidous und dem Sinus cavernosus).
7. Plexus pterygoidus
8. Vena dentalis inferior
9. „ jugularis externa
10. „ facialis anastomotica
11. Anastomose zwischen der Vena facialis anastomotica und der Vena ophthalmica inferior.

Das sind die beiden hauptsächlichsten Möglichkeiten. Aber noch ein dritter Weg besteht. Er wird zwar von den meisten Autoren nicht erwähnt und doch ist es auf ihm, wie wir später an Hand eines Falles sehen werden, schon zur Thrombose der Sinus durae matris gekommen. Es ist dies ein retrograder Weg. Von der vorderen Gesichtsvene aus gelangt der Thrombus durch die Vena facialis communis in die Vena jugularis interna und von da wächst er dann dem Blutstrom entgegen in den Sinus sigmoideus hinein, wo er dann zur Infektion oder Thrombose der Gehirnvenen führen kann.

Die große Bedeutung der Gesichtsvenen liegt nur in ihren vielseitigen Verbindungen mit dem Sinus cavernosus. Durch sie können manche, wenn an sich auch nicht ganz harmlose, so doch anfänglich ungefährliche Krankheitszustände, zu tödlichem Ausgang führen. Es führen diese Affektionen dann meist zur Thrombophlebitis des Sinus cavernosus, zur Meningitis oder auch zur allgemeinen Septikaemie, Krankheitsbilder, die später kurz besprochen werden sollen.

Welche Affektionen der Gesichtshaut können nun zu diesen Allgemein-Erscheinungen führen?

Es sind dies alle eitrigen Prozesse der Wangen-, Lippen- und Mundgegend, welche im Stande sind, ihre virulenten Erreger in die Venenbahn zu entsenden und so auf dem Blutwege Allgemein-Infektion, Sinus-Thrombose, Meningitis, Pyämie oder metastatische Krankheitserscheinungen hervorrufen.

Als erstes will ich hervorheben, daß auch vom Zahnsystem ausgehende Infektionen sich über die venösen Blutgefäße verbreiten und zur Thrombo-Phlebitis des Sinus cavernosus führen können. Fälle solcher Art wurden sowohl am Oberkiefer als auch am Unterkiefer beobachtet, doch sind sie recht selten.

Die Venen des Unterkiefers vereinigen sich zu zwei dicken kurzen Stämmen, welche sich in den Plexus ptergoideus ergießen. Das venöse Blut der vorderen Hälfte des Oberkiefers wird in die Vena facialis anterior abgeleitet, während das der hinteren

Hälfte zum Plexus pterygoideus teils zur Anastomose zwischen Vena facialis anastomotica und ophthalmica inferior abfließt. Diese, glücklicherweise recht seltene Form der Thrombophlebitis kann vorkommen als eine direkte Komplikation einer Zahnwurzelerkrankung. Meist jedoch folgt sie erst auf eine Phlegmone oder eine Osteomyelitis der Maxillae. Nimmt die Infektion den vorderen Weg, so erscheint bald am inneren Augenwinkel ein Ödem. Es ist dies zuerst ein einfaches also weiches, weißes und schmerzloses Ödem, das aber bald durch ein entzündliches abgelöst wird. Dieses Ödem ist rot, hart und recht schmerzhaft. Oft kann man beobachten, wie sich thrombophlebitische Stränge zum inneren Augenwinkel hinziehen. Obschon diese Stränge meistens als klassische Symptome der Thrombophlebitis der Gesichtsvenen beschrieben werden, fehlen sie sehr oft. Nach einem kurzen Aufenthalt an der Vena angularis geht die Entzündung dann auf die Vena ophtalmica superior über und nun erscheinen die drei Hauptsymptome:

1. oberes Lidödem
2. Chemosis
3. Exophthalmus mit Beweglichkeit des Bulbus.

Der Patient hat das Aussehen eines Schwerkranken. Fieberanfälle wechseln ab mit Zähneklappern und Schüttelfrösten.

Wählt die Infektion jedoch den hinteren Weg über den Plexus pterygoideus, so erscheinen zuerst nur flüchtige Ödeme, dann schmerzhafte Krisenzustände, welche oft recht intensiv werden können. Die Wange wird gleichmäßig schmerzhaft. Von da greift die Affektion dann auf die Schläfengegend und auf den Sinus cavernosus über, doch schreitet der Prozess dieses Mal etwas langsamer vorwärts, als er es auf dem Wege der vorderen Gesichtsvene zu tun pflegt. Welchen Weg die Entzündung auch einschlagen mag, das Endziel ist doch der Sinus cavernosus und zu den Erscheinungen am Gefäßsystem gesellen sich nun auch noch solche des Nervenapparates. Diese sind bedingt durch die unmittelbare Nachbarschaft einzelner Nervenstämme mit dem Sinus cavernosus. Der erste Nerv, der ge-

troffen wird, ist der Motorius ocularis externus. Danach folgt der Motorius communis, was eine fast völlige Unbeweglichkeit des Augapfels mit sich führt. Wird auch noch der Nervus patheticus getroffen, so haben wir mit einer gänzlichen Unbeweglichkeit zu rechnen. Die Teilnahme des Ophthalmicus gibt sich zu erkennen an trophischen Störungen der Hornhaut. Früher oder später kommen dann noch hinzu Kopfschmerzen, Erbrechen und Kontrakturen. Das Delirium weicht dem Kollapsus und der Kranke stirbt im coma ungefähr am 6. bis 25. Tage nach den ersten Anzeichen der Erkrankung im Munde.

Aber Thrombophlebitis des Sinus cavernosus, Meningitis und Allgemein-Infektion ausgehend von Erkrankungen am Zahnsystem sind recht seltene Vorkommnisse.

Gesichtsfurunkel.

Viel größere Wichtigkeit hingegen steht dem Gesichtsfurunkel oder Karbunkel zu. Oft sind schon recht gefährliche Fälle von Gesichtsfurunkeln in die Krankenhäuser eingeliefert worden. Sie gewinnen durch die breiten Verbindungen des Sinus cavernosus mit den facialen Venen die allergrößte Bedeutung und schon oft hat dieses an sich ja harmlose Krankheitsbild zu letalem Ausgang geführt. Und doch unterscheidet sich der Gesichtsfurunkel sowohl in seiner Entstehung als auch in seinem Verlauf in keinerlei Weise vom Furunkel an irgend einer anderen Körperstelle. Bloß sind die Folgen des Gesichtsfurunkels viel weittragender.

Pyogene Staphylokokken sind die Erreger dieser Infektion. Der Haarbalg und seine Talgdrüsen sind der Sitz der Entzündung, welche sich meistens nur auf die nächste Umgebung des Haarschaftes beschränkt. Jedoch bald nach der Sequestrierung des Eiterpröpfchens, das sich nach und nach am Fuße des Haares gebildet hat, verklingt die Entzündung und der entstandene Substanzdefekt wird durch Granulationsgewebe ersetzt. Der Lieblingsplatz dieser kleinen Furunkel ist das Gesicht und

besonders die nächste Umgebung des Mundes und der Nase. Reizt nun der Kranke das anfänglich nur leicht entzündete Gewebe, sei es durch Ausquetschen des nekrotischen Pfropfens oder durch Abkratzen der Kruste, (und nur ungern unterläßt der Patient das Quetschen, Drücken und Aufstechen dieser so unangenehmen und entstellenden Furunkel) so nimmt die Entzündung leicht schwerere Formen an. Das entzündliche Infiltrat breitet sich aus. Die ganze Umgebung wird recht schmerzhaft und oft dauert es noch 10 bis 14 Tage, bis sich ein nunmehr viel größerer Pfropf durch Eiterung loslöst. Nach Lexer ist der Gesichtsfurunkel umsomehr zu fürchten, je weiter median er gelegen ist, da diesen Furunkeln schon in wenigen Tagen der Tod folgen kann. Oft scheint eine solche harmlose Pustel in Heilung begriffen, wenn plötzlich eine örtliche Verschlimmerung und hohes Fieber eine Allgemein-Infektion anzeigen. Meist treten diese Fälle nach einer Selbstbehandlung des Kranken ein. Der Entzündungsprozeß dehnt sich immer weiter aus, bis er schließlich in direkte Beziehungen zu den Venen tritt. Bald können die kleineren Gefäße keinen Widerstand mehr leisten und es entsteht eine Thrombophlebitis, die anfänglich die größeren Venenstämme noch nicht ergreift. Doch schon in diesem Augenblick kann reichlich infektiöses Material in die Blutbahn gelangen, so daß man oft schon in diesem Stadium Patienten finden kann, die einer solchen Sepsis erliegen.

Kommt es jedoch nicht gleich zur Allgemein-Infektion, so schreitet die Thrombophlebitis auf dem schon oben beschriebenen Wege weiter. Die anfänglich lokalisierte Entzündung breitet sich nun schnell über die ganze Oberlippe aus. Meistens, jedoch nicht immer, kennzeichnet ein strangartiges Infiltrat den Weg, den die Infektion einschlägt (Vena facialis anterior, Vena angularis, Vena ophthalmica superior, Sinus cavernosus).

Die Lymphbahnen spielen bei der Allgemein-Infektion des Körpers, ausgehend von einem Gesichtsfurunkel keine maßgebende Rolle. Die Lymphdrüsen sind zwar entzündlich induriert sogar schon dann, wenn die Infektion noch keine allzugroße

Ausdehnung genommen hat. Doch ist der Lymphdrüsenfilter viel zu dicht, als daß es darüber hinweg zu einer Allgemein-Infektion kommen sollte.

Doch folgen wir der Infektion auf dem Venenwege; es kommt zur Thrombose des Sinus cavernosus und durch sie zur Hirnhautentzündung. Das Fortschreiten der Infektion von der Vena angularis auf die Vena ophthalmica superior und von da zum Sinus cavernosus kennzeichnet sich nach außen hin durch Ödem der oberen Augenlider durch Chemosis und Vortreibung des Augapfels.

Bei Oberlippen- und überhaupt bei allen Gesichtsfurunkeln ist es daher besonders wichtig, den Verlauf der anfangs so kleinen und lokalisierten Infektion zu beobachten, um im Falle eines rasch wachsenden Infiltrates oder steigenden Fiebers eingreifen zu können und dem Kranken eine sachgemäße Behandlung zugutekommen zu lassen.

Fälle von Thrombophlebitis der Vena facialis anterior hervorgerufen durch Gesichtsfurunkel haben schon oft zur Metastasenbildung geführt. Diese Metastasen können sich sich fast an allen Körperstellen festsetzen und unterscheiden sich durch nichts von solchen anderer Furunkel. Später werde ich den Auszug der Krankengeschichte einer Patientin bringen, die an den Folgen der Metastasierung eines Lippenfurunkels starb, obschon die Entzündung an der Lippe längst zurückgegangen war.

Mundbodenphlegmone.

Nach Kranz kann es sogar von einer Mundbodenphlegmone zur Thrombophlebitis der Vena facialis communis kommen, die dann über die vordere Gesichtsvene zur Vena ophthalmica superior und weiterhin zum Sinus cavernosus fortschreiten kann. Ebenso ist der Weg über die Vena jugularis interna, die Vena facialis posterior zum Plexus pterygoideus und von da zum Sinus cavernosus oder sogar von der Vena alveolaris inferior über die Vena jugularis interna zum Sinus sigmoideus möglich.

Tonsillitis.

Ja auch schon bei Tonsillitis ist eine Verbreitung der Entzündung möglich. Die kleinen Venen der Tonsille münden nämlich in die Gefäße des Plexus pharygeus, die da direkt und in vielen Variationen mit der Jugularis interna verbunden sein können oder doch in größere Äste von ihr münden wie z. B. die Vena facialis.

Phlegmone der Wange.

Ähnlich den Oberlippenfurunkeln sind natürlich auch die akuten Phlegmonen der Wangengegend zu fürchten. Während die oberflächlichen Prozesse auf dem Wege der Facialis anterior zum Sinus cavernosus gelangen, erreichen die tieferen Phlegmonen dieses so gefährliche Ziel durch den Plexus pterygoideus, welcher ja durch die Vena ophthalmica einerseits und durch das Foramen ovale andererseits mit dem Sinus communiziert. Daher sollte man keinen Augenblick zögern, diese so gefährlichen Filtrate zu spalten.

Gesichtserysipele.

Bei kräftigen und gesunden Menschen verschwinden die Gesichtserysipele trotz hohen Fiebers schon nach einigen Tagen und ohne sich erheblich ausgedehnt zu haben. Doch es gibt auch Fälle genug, in denen diese Affektion auf die benachbarten Gebiete übergreift. Am schlimmsten natürlich ist die Ausdehnung der Infektion auf die Schädelhöhle, sei es nun auf dem Wege der Lymphbahn oder über die thrombosierten Nasen- und Gesichtsvenen hinweg. Diese Krankheiten enden dann meistens auch durch tödtliche Meningitis. Außerdem kann es zur Allgemein-Infektion oder -Intoxikation kommen ebenso wie bei dem Erysipel eines beliebigen anderen Körperteiles. Neben der von den thrombosierten subcutanen Venen ausgehenden embolischen Form der Allgemein-Infektion kann auch die Infektion der Blutbahn in Betracht kommen.

Akute Ostitis und Periostitis.

Die akute eitrige Ostitis und Periostitis sind nur in Ausnahmefällen als hämatogene Erkrankungen am Jochbein und den Nasenbeinen beobachtet worden. Sie führen dann zu den oben besprochenen Phlegmonen und sind wie diese operativ zu behandeln.

Orbitalphlegmone.

Die Phlegmone der Orbita schließt sich im allgemeinen an die fortschreitende Erkrankung ihrer Venen an, falls nicht schon vorher der Tod durch Allgemein-Infektion eingetreten ist. Keine auch noch so geringe Eiterung des retrobulbären Gewebes darf daher vernachläßigt werden, da sie stets die drohende Gefahr einer Hirnhautentzündung in sich birgt. Hieraus ergibt sich auch die große Bedeutung der Orbitalphlegmone. Sie dankt ihre Entstehung oft einer fortgeleiteten Thrombophlebitis der Vena facialis und angularis und erscheint dann unter heftigen Schmerzen und Fieber mit Ödem der Lider und der Bindehaut und mit rasch auftretender Verdrängung und Starrheit des Bulbus.

Die weitaus größte Gefahr dieser akuten Orbitalphlegmone wird jedoch bedingt durch ihre Ausdehnung auf das Schädelinnere. Denn diese Ausbreitung kann Meningitis, Sinusthrombose und Gehirnabszesse hervorrufen. Als weniger schwerwiegende Komplikation ist wohl noch die Störung des Sehvermögens zu nennen, denn oft können bei Orbitalphlegmone Panophthalmitis oder Athrophie des Sehnerven eintreten.

Tuberkulose.

Da die Ablagerung der Tuberkelbazillen vom Blutwege in die Haut und umgekehrt nur eine sehr geringe ist, spielt sie kaum eine größere Rolle gegenüber den auf ektogenem oder lymphogenem Wege entstehenden Infektionsarten und so brauchen wir auch kaum hier näher darauf einzugehen.

Aktinomykose.

Nur selten und dann auch nur meist in recht ausgedehnten Infiltraten kommt es vor, daß der Strahlenpilz in die thrombosierten Venen des Entzündungsgebietes hineinwächst, um dann mit dem Blute der Gesichtsvenen verschleppt zu werden und so das recht gefährliche Bild der Hirnaktinomykose herbeizuführen.

Milzbrand.

Auch der Milzbrand der Gesichtshaut kann der Ausgangspunkt einer Allgemein-Infektion über den Blutweg werden. Hierzu sind jedoch zwei Bedingungen erforderlich.

1. Größte Virulenz des Milzbrandbazillus
2. Eröffnung der Gefäße durch Incision oder durch Reizung.

Deshalb ist bei äußerem Milzbrand auch die konservative Behandlung zu empfehlen. Auf diese Weise ist das Eintreten einer Allgemein-Infektion entschieden weniger zu befürchten, da hierbei der Kampf mit der lokalen Infektion dem Gewebe allein überlassen wird. Beim Gesichtsmilzbrand scheint diese Gefahr noch viel größer zu sein als beim Milzbrand der Extremitäten, was wohl ausschließlich auf die außerordentlich große Durchblutung der Gesichtshaut zurückzuführen ist. Wenn wir dann bedenken, daß auch heute noch der letale Ausgang des Milzbrandes in etwa 10—20 % der Fälle die Folge dieser Allgemeininfektion ist, so verstehen wir, daß auch bei dieser Affektion größte Vorsicht geboten ist.

Rotzknoten und Geschwüre.

Rotzknoten und Geschwüre werden meist von rotzkranken Tieren auf den Menschen übertragen. Sie kommen besonders häufig im Gesichte vor und das meistens schon nach recht leichten Verletzungen. Es kommt zur Bildung von knotenförmigen Infiltraten, woraus dann bald Pusteln und Geschwüre

mit buchtigen und unterwühlten Rändern hervorgehen, die oft recht ausgedehnte Zerstörungen zu Stande bringen. Auch der Rotz-Bazillus liebt die Verbreitung auf dem Blutwege und so kann es durch die Infektion der Gesichtshaut oft zu multiplen Abszessen in den inneren Organen, den Muskel und dem Knochenmark kommen. Die akute Erkrankung verläuft oft in recht kurzer Zeit tödlich und zwar unter sehr heftigen Fieberanfällen.

Im Anschluß an diese theoretischen Ausführungen über Anatomie und klinische Bedeutung der Gesichtsvenen will ich nun verschiedene sehr ernste Fälle hier vorbringen, die wirklich die große Wichtigkeit der Gesichtsvenen bei irgend welchen eitrigen Prozessen in ihrem Bereiche recht eindrucksvoll darstellen.

Was uns Zahnärzten natürlich am meisten am Herzen liegt, ist die Frage, ob bei Kiefer- und Zahnerkrankungen diesen Gesichtsvenen irgend welche klinische Bedeutung zukommt. Rein wissenschaftlich gesprochen muß diese Frage bejaht werden. Doch sind Fälle von Thrombophlebitis im Anschluß an solche Erkrankungen so selten, daß ich selbst in der reichhaltigen Literatur der Chirurgischen Universitäts-Bibliothek kaum mehr als 5 solcher Fälle beschrieben fand. Zwei dieser Fälle will ich im Folgenden etwas ausführlich wiedergeben.

Fall 1.

28 jähriger Arbeiter am 13. 11. vom linken unteren $\underline{6|}$ ausgehende Parulis. Incision vom Munde aus, Am 15. 11. zwei Tage später also Extraktion der einen Wurzel während die andere in der Alveole zurückblieb. Nun trat Schwellung in der Gegend der Submaxillaris auf und am 17. 11. hatte der Patient Schüttelfrost, Kopfschmerzen und Schwindel. Im Augenhintergrund links waren die Venen stärker gefüllt als rechts. Temperatur 40°, Puls schwankend zwischen 76 bis 92. Am 21. 11. stärkere Füllung der rechten Vena jugularis interna,

während die linke zurücktrat. Riese kam nun zur Überzeugung, daß es sich um eine Thrombophlebitis der Vena jugularis interna handele, die sich dem Blutstrom entgegen in den Sinus transvensus setzt habe. Er schritt zur Operation. Die direkt in die Vena fortgejugularis interna einmündende Vena facialis anterior riß an der Einmündungsstelle ein und war mit gänzlich vereitertem Thrombus gefüllt, der sich in die Vena jugularis interna fortsetzte und sich nach oben bis über den horizontalen Ast des Unterkiefers erstreckte. Der nicht pulsierende Sinus transversus wurde incidiert und zeigte sich ebenfalls mit eitrigen Thrombusmassen erfüllt. Der Patient überstand die Operation gut. Vom 2. 12. blieb die Temperatur normal und am 23. 12. konnte er wieder vollkommen gesund entlassen werden.

Hier liegt zweifellos ein äußerst seltener Fall vor, wo eine, auf nur eine Alveole beschränkte Zahnwurzelperiostitis, direkt auf dem Blutwege eine infektiöse Thrombose des Sinus transversus verursacht hat. Die Infektion schritt von dem Venengeflecht des Kieferperiosts auf die Vena facialis anterior und von da auf die Vena jugularis interna und nach Thrombosierung derselben dem Blutstrom entgegen auf den Sinus transversus über.

Fall 2.

Patient 54 Jahre alt Parulis in der Gegend der cariösen Schneidezähne oben rechts. Sie eröffnete sich von selbst und schloß sich dann aber wieder. Am Tage nach dieser spontanen Eröffnung hohes Fieber, Stirn- Kopfschmerzen. Ödem der Oberlippe und der rechten Wange bis zum rechten Auge hin. Der Abscess wird darauf hin durch Incision entleert. Zwei Tage später starker Exophthalmus. Es wird eine Orbitalphlegmone vermutet um am darauf folgenden Tage eine Incision in die Orbita gemacht, ohne daß sich jedoch Eiter vorfindet. Ein Tag später erfolgt Exitus.

Sektionsbefund: Sektion ergab Eiter in der Vena facialis rechts von der Parulis bis zur Vena angularis und noch weiterhin in die Vena orbitalis superior bis in den Sinus cavernosus.

Ganz besonders gefährlich sind die Fälle von Thrombose der Vena ophtalmica mit Fortleitung auf den Sinus cavernosus. Diese Fälle pflegen doppelseitig aufzutreten. Die Lider sind weniger entzündlich geschwollen als venös gestaut. Ophthalmaskopisch sieht man die Venen der Netzhaut enorm mit Blut überfüllt. Bei der typischen Orbitalphlegmone hingegen besteht eine mehr arterielle Hyperämie. Auf diese Fälle folgt im Allgemeinen Exitus letalis.

Adolf Gutman hat auch zwei derartige Fälle nach Zahnextraktion beobachtet. Er nahm an, daß von der infizierten Zahnalveole aus Keime in die Blutbahn gelangt sind, die zu Thrombose des Sinus cavernosus geführt haben, wie das ja bei den zahlreich bestehenden Venen-Anastomosen leicht verständlich ist. Im ersten Falle handelte es sich um eine septische Thrombose und doppelseitiger Orbitalphlegmone mit anschließender Sinusthrombose. Im zweiten Falle um eine linksseitige Orbitalphlegmone mit darauf folgender Sinusthrombose.

Colombe, von Diamme zitiert, fand bei einem 10jährigen Kinde nach Extraktion eines Zahnes im Oberkiefer einen Abscess am weichen Gaumen, Phlebitis der Wange, der Vena angularis, der Vena opthalmica superior und Zeichen von Thrombose des Sinus cavernosus.

Perthes ist der Ansicht, daß in allen Fällen mit Allgemein-Infektion von oberen Schneidezähnen ausgehend die Infektion den Venenweg wählt. Er nennt drei verschiedene Richtungen, die von der Thrombophlebitis eingeschlagen werden können.

1. über die facialen Venen in die Orbita
2. über den Plexus pterygoideus direkt in den Sinus cavernosus.
3. über den Vena jugularis interna in den Sinus cavernosus.

Der wichtigste Weg, der sowohl vom Oberkiefer als auch vom Unterkiefer zur Orbitalphlegmone führen kann, ist auch nach Perthes, durch die Thrombophlebitis der facialen Venen gegeben. Im folgenden möcht ich nun darlegen, wie gerade eine Extraktion Veranlassung zu so ernsten Komplikationen geben kann. Meist wird eine Extraktion dort vorgenommen, wo schon ein eitriger Prozess oder doch zum mindesten eine Entzündung vorgelegen hat. Durch dieses Trauma werden nun Gefäße eröffnet und außer den üblichen Mundbakterien gelangen noch die virulenteren Keime, welche die Eiterung hervorgerufen haben, in die Wunde hinein und veranlassen den Infektionsprozess. Es kann aber auch vorkommen, daß nicht genügend sterilisierte zahnärztliche Instrumente das infektiöse Material geradezu in die Blutbahn hineinimpfen.

Viel häufiger als nach Zahnerkrankungen sind Fälle mit Exitus letalis bei Gesichtsfurunkeln zu beobachten und unter diesen sind wiederum die Oberlippenfurunkel am gefährlichsten.

Morian z. B. berichtet von 103 Gesichtsfurunkeln, die in den Jahren 1913 bis 1924 in der chirurgischen Universitätsklinik zu Leipzig behandelt wurden. Von diesen 103 Fällen lokalisierten sich 49 an den beiden Lippen und von diesen 49 verliefen 7 tödtlich.

Fall 3.

19 jähriger Schlosser, Aufnahme am 3. 1. 23. Beginn mit winziger Blüte an der rechten Oberlippe. Nach 2 Tagen incidiert der Arzt. Danach Verschlimmerung, Fieber, Brustschmerzen, Husten und Auswurf. Temp. 40,2° Puls 100.

Linke Gesichtshälfte stark geschwollen. Das linke Auge kann nicht geöffnet werden. Die Oberlippe überragt rüsselförmig die Unterlippe. Harte Infiltration der ganzen Oberlippe und der linken Wange. An der linken Oberlippe schräg verlaufende 4 cm lange Incisionswunde, kein deutlicher Eiternachweis. Über den Lungen rauhes Atmen.

Therapie: Salbenverband, Ruhigstellung, Kampfer-Coffein. Bis zum 5. 1. Lokalbefund unverändert. Am 6. 1. Exitus.

Der Sektionsbefund ergab: Oberlippenfurunkel ohne Thrombophlebitis aber mit multiplen, metastatischen Lungenabszessen und doppelseitiger Pleuritis.

Fall 4.

27 jähriger Arbeiter, aufgenommen am 24. 10. 1917.

Vorgeschichte: Vor 4 Tagen Anschwellung der Oberlippe. Der Arzt behandelte mit feuchten Umschlägen, danach Verschlimmerung, Aufnahme-Temperatur 37,5, Puls 100. Oberlippe rüsselförmig, die Unterlippe überragend. Zum rechten innneren Augenwinkel zieht sich ein derb infiltrierter Strang. Verbreitung der Infektion von der Oberlippe auf die rechte Wange. Am 25. 10. Temp. 39. Kreuzförmige Incision am Philtrum. Am 26. 10. fiel die Temperatur wieder ab. Geringe Eiterung, ausgesprochene meningitische Symtome.

Am 27. 10. tödtlicher Ausgang.

Sektionsbefund: Oberlippenfurunkel mit Thrombose der Vena angularis und des Sinus cavernosus mit darauf folgender Meningitis purulenta.

Fall 5.

70 jährige Witwe, aufgenommen am 10. 5. 22. Vor 8 Tagen erbsengroße Infiltration unter dem linken Auge, die aber bald wieder verschwand. Zwei Tage später Anschwellen der Oberlippe. Die Kranke wird nunmehr vom Arzte behandelt mit Essigsaurer-Tonerde sowie durch Aufdrücken einer Blüte. Danach Anschwellen der ganzen linken Gesichtshälfte sowie der Unterlippe. Aufnahmetemperatur 38,3, Puls 95. Systolische Geräusche an der Herzspitze. Schwellung der ganzen linken Gesichtshälfte. Das Auge kann nur spaltförmig geöffnet werden. Derbe Infiltration der Oberlippe am linken Mundwinkel. Viele Eiterpfröpfe zum Teil auch an der Unterlippe. Schwellung und

Druckschmerzhaftigkeit der Unterkieferdrüsen. Starker foetor ex ore. Urin E + Z — Sed. viel Plattenepithelien. Salbenverbände und Ruhigstellung. Am 13. 4. reichliche Eiterabsonderung aus den Perforationsstellen, Schwellung und Infiltration sind zurückgegangen. Am 17. 4. Bläschen-Bildung auf der Haut am linken Oberlid und der Augenbrauengegend. Dermathol-Puder. Am 4. 5. Klagen über Brustschmerzen, Dämpfung, abgeschwächtes Atmen, pleuritisches Reiben und Rasseln. Am 8. 5. Zunahme der Lungendämpfung. Am 12. 5. Probepunktion, welche serofibrinöses Exsudat ergab. Der Furunkel im Gesicht ist völlig abgeklungen. Keine Infiltration oder Schwellung mehr. Am 29. Fieberanstieg. Eitriges Pleurapunktat. Am 31. Resektion der 10. Rippe. Am 23. 6. Exitus letalis. Der Sektionsbefund ergab: Pleura Empyem mit Schwartenbildung, konfluierende Broncho-Pneumonie. Beiderseits schwere Atherosklerose der Aorta und der peripheren Gefäße.

Auch Honigmann berichtet im „Chirurg" von einem bösartigen Oberlippen-Karbunkel, dessen rapides Fortschreiten bei einem 14 jährigen Knaben durch wiederholte ausgiebige Incisionen nicht gehemmt werden konnte und in wenigen Tagen zum Tode führte.

Fall 6.

Das Zentralblatt für Chirurgie brachte folgenden recht schweren Fall:

Bei einem 21 jährigen Mädchen mit beiderseitiger Otitis media war ein Furunkel am medialen Ende der linken Augenbraue in 4 Tagen abgeheilt. 2 Tage nachher zunehmende Kopfschmerzen besonders in der linken Stirnseite. Abducensparäse. Unter die Diagnose einer Thrombose des linken Sinus cavernosus wurde zunächst abgewartet. 3 Tage darauf schritt man wegen Beginnen meningitischer Erscheinungen, die otogener Natur zu sein schienen, zur Radikal-Operation des linken Mittelohres, wobei Dura und Sinus sigmoideus unverändert gefunden wurde.

Nach 4 Tagen unter fortschreitender Meningitis kam es zum Exitus. Die Obduktion ergab, daß die Gehirnbasis eitrig infiltriert war und daß der Sinus cavernosus beiderseitig mit Eiter gefüllt war.

Fall 7.

Folgender Fall betrifft einen 17 jährigen Schreiber, welcher am 3. 1. an der linken Hälfte der Oberlippe und zwar in der Mitte dieser Hälfte, da wo das Lippenrot an die äußere Haut grenzt, ein kleines wenig schmerzhaftes Knötchen bemerkte. An den folgenden Tagen schwoll die Lippe etwas. Seit dem 7. 1. ist die ganze Oberlippe dick aufgeschwollen. Auch die Wange ist infiltriert und schmerzt heftig. Am 8. 1. stellte sich der Patient in der Poliklinik vor. Die Oberlippe war links und größten Teils auch rechts in einen großen Furunkel verwandelt. Die linke Wange war geschwollen. Beiderseits erstreckte sich von dem Furunkel ein harter Strang nach oben. Allgemeinbefinden schlecht, Temp. früh 38,6. Es wurden sofort in der Narkose ausgiebige Spaltungen der Oberlippe durch große Längs- und Querschnitte vorgenommen und innerhalb dieser nach der Oberlippe parallele Incisionen hinzugeführt um das eitrig infiltrierte Gewebe möglichst freizulegen. An der Wange wurden an den härtesten Stellen Einschnitte gemacht und in die klaffenden Incisionen wurden jodoformierte mit 3 %iger Essigsaure-Tonerde-Lösung reichlich getränkte Gazestreifen gelegt. Am 9. 1. war der Patient etwas munterer. Die Temperatur 37,6. Doch die Infiltration am Kinn war fortgeschritten, so daß noch 2 Incisionen nötig wurden. Auch mußte der vertikale Schnitt links bis fast zum Auge verlängert werden. Am 10. 1. war die Schwellung sehr gewichen. Die Eiterpfröpfe waren größten Teils ausgestoßen. Nur die linke Wange war noch derb infiltriert, gerötet und schmerhaft. Am 11. 1. ist die harte Phlegmone an der Wange bis zur Gegend der Parotis weitergegangen und auch am Kinn ist sie noch fortgeschritten. Es wurden

neue Incisionen gemacht und am Kinn zur Untersuchung ein schmales Oval entnommen. In den Schnitten zeigte sich nirgends eitrige Beschaffenheit. Temp. 36,8. Am 13. 1. ist die Gegend der Parotis derb infiltriert und auf Druck schmerzhaft. Nacken und Hinterkopf links sind ödematös geschwollen. Auch das linke Fußgelenk ist geschwollen, gerötet und schmerzhaft. Es war in der Parotis und im Fußgelenk zur Metastasenbildung gekommen. Aufnahme in die Klinik. Der Patient wurde in der Folgezeit stark fieberhaft. Am 18. 1. entleert eine Punktion Eiter aus dem Fußgelenk. Aus den Schnitten vom 11. 1. stieß sich eitrig infiltriertes nekrotisches Gewebe der Parotis aus und in der Folge entleerte sich noch viel Eiter aus der Parotis, dem Fußgelenk und dem linken Ohr. Am 11. 2. war die Eiterung aus der Parotis und dem Ohr versiegt. Am 20. 3. wurden 2 Sequester von je 3 cm Länge und 1 cm Breite vom inneren Knöchel entfernt. Das Fußgelenk ist ankylotisch, doch dauert die Eiterung noch fort. Am 10. 4. zeigt sich das ganze Fußgelenk stark geschwollen; die Eiterung hat nachgelassen. Das Drain wird fortgelassen und ein gefensterter Gipsverband angelegt. Am 21. 4. wird der Patient mit Verband entlassen. Am 30. 5. stellte er sich wieder vor. Das Gelenk war steif. Die Fistel war jedoch noch nicht geschlossen. Die Vernarbung im Gesicht hingegen war eine günstige.

In diesem Falle haben wir es mit einer Gelenkmetastase zu tun, die ohne irgend welche Symtome von Sinusthrombose oder Meningitis erschien. Nach Riedels Berechnung sollen ein Viertel aller Metastasen, die vorwiegend im Anschluß an Furunkel entstehen zum Tode führen. Doch nach neueren Ergebnissen scheint es, daß Riedel etwas hochgegriffen hat und daß Kaufmanns Ansicht, nach der Todesfälle nach solchen Metastasen auf nur etwa nur 12 % zu schätzen sind, schon eher stimmt.

Fall 9.

Hagen berichtet in den Würzburger Abhandlungen „Aus dem Gesamtgebiet der praktischen Medizin" folgenden Fall

Ein junges Mädchen leidet an einem seit 8 Tagen bestehenden, vor kurzem incidierten Oberlippenfurunkel. In der Umgebung bestand immer noch starke Infiltration, weshalb der Schnitt erweitert werden mußte. Trotzdem fiel die Temperatur nicht ab. Weitere breite Spaltungen wurden gemacht. Die Temperatur ging nun für einige Tage etwas zurück, stieg aber schon bald wieder bis auf 40° und darüber. 20 Tage nach dem Auftreten des Furunkels lokalisierte sich die erste Metastase in einem subkutanen Abszess am linken Unterschenkel. 3 Tage später Metastase am Fußrücken und in den Sehnenscheiden der Strecker. 8 Tage darauf intramuskuläre Metastase am Oberschenkel. Abermals 8 Tage später stellte sich eine Endokarditis ein. Schon kurz vorher waren Urinbeschwerden aufgetreten und aus dem Harn wuchsen Staphylokokken; allmählich stellten sich Schmerzen in der rechten Nierengegend ein. Es bildete sich ein paranephritischer Abszess, der incidiert werden mußte. Einige Tage später erfolgte eine Eitersenkung die von der Vorderfläche der Niere ausgehend unter dem Ligamentum puparti zu Tage kam. Vorübergehend traten leichte Reizerscheinungen von Seiten der Hirnrinde, die vielleicht als toxischer Meningitismus zu deuten waren. Nach 9 monatlichem schwersten Krankenlager konnte das Mädchen endlich geheilt entlassen werden.

Auch Lehmann spricht in seiner Dissertation „Über schwer verlaufende Fälle von Furunkeln" von einem sehr interessanten Fall, der in der Münchener Klinik behandelt wurde.

Fall 10.

17 jähriger Maschinengehilfe F. Diagnose: Oberlippenfurunkel, Erysipel, Venen- und Sinusthrombose.

Vorgeschichte: Vor einer Woche ungefähr bemerkte F. an der Oberlippe unter dem linken Nasenloch ein kleine Pustel, die größer wurde. Da der Patient den behandelnden Arzt ersuchte, nicht zu schneiden, wurde bloß ein Salbenverband an-

gelegt. Die Schwellung vergrößerte sich und nun wurde auch eine Incision gemacht, die am folgenden Tage erweitert werden mußte. Trotzdem schritt die Schwellung fort und ergriff auch das linke Auge. Die ganze linke Gesichtshälfte war stark geschwollen. Die Oberlippe unförmig wulstig aufgetrieben. Es fand sich an ihr unterhalb des Nasenloches eine oberflächliche, schmierige, eitrig verklebte Incisionswunde, die 3 cm weit quer verlief. Eine ebensolche diese kreuzend ging von der Nasolabialfalte nach oben etwa bis zur Höhe des Nasenloches. Die unmittelbare Schnittumgebung, die Lippe und die Gegend der Vena facialis war derb infiltriert. Auch war die ausgebreitete Rötung hier etwas dunkeler. An der Stirn über der inneren Hälfte der Augenbraue beginnend bemerkte man eine leicht erhabene blau-rötliche gut begrenzte etwa 5 cm hohe und 3 cm breite Hautpartie, die etwas druckempfindlich war. Es wurde nun nochmals eine etwas größere und tiefere Incision gemacht.

Verlauf: Am folgenden Tage erstreckte sich die Schwellung bis hinter das Ohr und zum Nacken hin, ergriff auch die Unterlippe und zeigte flammende Rötung. Das Allgemeinbefinden verschlechterte sich. Die Temperatur stieg auf 39°. Der Patient verfiel allmählich in Coma mit zunehmender, motorischer Unruhe. Der Puls stieg an, wurde kleiner und unregelmäßiger. Am 11. 11. nachts trat Exitus letalis ein. Der Sektionsbefund ergab eine Thrombose des Sinus cavernosus und eine Basalmeningitis. Die Weichteile des ganzen linken Gesichtes und Schädelabschnittes sind eitrig durchsetzt. An beiden Lungen fand man multiple Abszesse.

Zum Schluß verbleibt mir die angenehme Pflicht, Herrn Professor Proell für die liebenswürdige Überlassung des sehr interessanten Themas, sowie für seine tatkräftige Unterstützung meinen herzlichsten Dank auszusprechen.

Literaturverzeichnis.

Corning: Lehrbuch der topographischen Anatomie.

Frey et Ruppe: Pathologie de la bouche et des dents.

Durante: Zentralblatt für Chirurgie 1931.

Geissendörfer: Thrombose und Embolie.

Honigmann: Der Chirurg. 1932 Arch. f. klinische Chirurgie 1932.

Hyrtel; Jodef: Lehrbuch der Anatomie des Menschen.

Lanceal, Louis: De la thrombose des sinus de la dure mère. Zahnärztliche Rundschau 1923 S. 427.

Lehmann: Über schwer verlaufende Fälle von Furunkeln. Dissertation

Lehnhartz: Septische Erkrankungen in Nothagels Lehrbuch der inneren Medizin.

Morian, R: Über Gesichtsfurunkel und ihre Behandlung. Deutsche Zeitschr. f. Chirurgie 1925 Bd. 193.

Riese, H.: Archiv für Chirurgie 61 S. 839.

Rosenbach: Über maligne Gesichtsfurunkel. Arch. f. klin. Chirurgie Bd. 77.

Rousseu-Decelle: Pathologie Buccale Peribuccale et d' Origine buccale.

Rouvière: Anatomie Humaine Descriptive et Topographique.

Lexer: Allgemeine Chirurgie 1922.

Pfuhl, W. Der intrathorakale Sog und seine Wirkung auf das Herz. Anat, Anz. Bd. 70 No. 13/17 S. 257 u. f. 1930.

Lebenslauf.

Am 10. April 1911 wurde ich, Eugen Scholtes in Rümelingen (Luxemburg) als Sohn des Gastwirtes J. B. Scholtes und seiner Ehefrau Katharine, geb. Ungs, geboren. Die Mittelschule besuchte ich 7 Jahre lang in Luxemburg und bestand im Juli 1931 am Athenäum zu Luxemburg die Reifeprüfung. Vom Herbst 1931 bis 1935 studierte ich Zahnheilkunde in Straßburg, Paris und Berlin. Die zahnärztliche Vorprüfung legte ich im Oktober 1933 in Luxemburg ab, wo ich im November 1935 auch meine Approbation als Zahnarzt erhielt.